

Почки. Специальная сессия под редакцией профессора А.И. Громова
Kidneys. Special session edited by professor A.I. Gromov

ISSN 1607-0763 (Print); ISSN 2408-9516 (Online)
<https://doi.org/10.24835/1607-0763-1206>

Доплеровский артефакт мерцания: физические механизмы и место в диагностической практике. Современное состояние вопроса

© Громов А.И.^{1, 2*}, Сапожников О.А.^{3, 4}, Каприн А.Д.^{5, 6, 7}

- ¹ НИИ урологии и интервенционной радиологии им. Н.А. Лопаткина – филиал ФГБУ «НМИЦ радиологии» Минздрава России; 105425 Москва, 3-я Парковая ул., 51, стр. 1, Российская Федерация
- ² ФГБОУ ВО «Московский государственный медико-стоматологический университет им. А.И. Евдокимова» Минздрава России; 127473 Москва, ул. Делегатская, д. 20, стр. 1, Российская Федерация
- ³ ФГБОУ ВО «Московский государственный университет имени М.В. Ломоносова», физический факультет; 119991 Москва, Ленинские горы, Российская Федерация
- ⁴ Center for Industrial and Medical Ultrasound, Applied Physics Laboratory, University of Washington, Seattle, WA, 98105 USA
- ⁵ ФГБУ «Национальный медицинский исследовательский центр радиологии» Минздрава России; 125284 Москва, 2-й Боткинский проезд, д. 3, Российская Федерация
- ⁶ МНИОИ им. П. А. Герцена – филиал ФГБУ «НМИЦ радиологии» Минздрава России; 125284 Москва, 2-й Боткинский проезд, д. 3, Российская Федерация
- ⁷ ФГАОУ ВО «Российский университет дружбы народов» Минобрнауки России; 117198 Москва, ул. Миклухо-Маклая, д. 6, Российская Федерация

Введение. Артефакт мерцания известен специалистам ультразвуковой диагностики с 1996 г. Однако до настоящего времени нет однозначного понимания как физических основ его появления, так и областей ультразвуковой диагностики, где выявление его несет реальную диагностическую информацию.

Материал и методы. В электронных базах данных (PubMed, E-library, Web of Science) был проведен поиск опубликованных исследований по ключевым словам “twinkling artifact”, “мерцающий артефакт”, “артефакт мерцания”. Систематизирована и проанализирована имеющаяся научная литература, посвященная доплеровскому артефакту мерцания с момента первых публикаций о его существовании. Отмечены собственные разработки на эту тему. Определены современные взгляды на данное явление и его место в ультразвуковой диагностике. Представлена основная на настоящий момент версия о причинах возникновения данного явления.

Результаты. Сформулированы рекомендации для практических врачей по изменению настроек ультразвукового сканера с целью повышения выявляемости артефакта мерцания. Определены направления использования артефакта для получения дополнительных диагностических признаков патологических изменений, к которым в настоящее время относят диагностику нефро-, уретеро- и холедохолитиаза.


Заключение. Отмечена высокая эффективность использования артефакта мерцания для диагностики мелких камней почек, сопоставимая с возможностями компьютерной томографии. Показана низкая результативность использования артефакта для выявления микрокальцинатов молочной железы и обызвествлений других анатомических структур.

Ключевые слова: ультразвуковые артефакты, артефакт мерцания, мерцающий артефакт

Авторы подтверждают отсутствие конфликтов интересов.

Для цитирования: Громов А.И., Сапожников О.А., Каприн А.Д. Доплеровский артефакт мерцания: физические механизмы и место в диагностической практике. Современное состояние вопроса. *Медицинская визуализация.* 2023; 27 (1): 120–134. <https://doi.org/10.24835/1607-0763-1206>

Поступила в редакцию: 06.06.2022. **Принята к печати:** 22.07.2022. **Опубликована online:** 28.12.2022.



Doppler twinkling artifact: physical mechanisms and place in diagnostic practice. State of the art

© Alexander I. Gromov^{1, 2*}, Oleg A. Sapozhnikov^{3, 4}, Andrei D. Kaprin^{5, 6, 7}

¹ N. Lopatkin Scientific Research Institute of Urology and Interventional Radiology – branch of the National Medical Research Radiological Center of the Ministry of Health of Russian Federation; 51-1, 3rd Parkovaya str., Moscow 105425, Russian Federation

² A.I. Evdokimov Moscow State University of Medicine and Dentistry of the Ministry of Healthcare of the Russian Federation; 20/1, Delegatskaya str., Moscow 127473, Russian Federation

³ Lomonosov Moscow State University; Physics Faculty; Leninskie Gory, Moscow 119991, Russian Federation

⁴ Center for Industrial and Medical Ultrasound, Applied Physics Laboratory, University of Washington, Seattle, WA, 98105 USA

⁵ National Medical Research Radiological Centre of the Ministry of Health of the Russian Federation; 3, 2nd Botkinsky proezd, Moscow 125284, Russian Federation

⁶ P. Hertsen Moscow oncology research institute – Branch of National Medical Research Radiological Centre of the Ministry of Healthcare of the Russian Federation; 3, 2nd Botkinsky proezd, Moscow 125284, Russian Federation

⁷ The Peoples' Friendship University of Russia; 6, Miklukho-Maklay str., Moscow 117198, Russian Federation

The twinkling artifact has been known to specialists in ultrasound diagnostics since 1996. However, until now there is no understanding of the reasons for its appearance, and the place of its application in diagnostics.

Material and methods. Electronic databases (PubMed, E-library, Web of Science) were searched studies using the keyword – “twinkling artifact”. The scientific publications on the Doppler twinkling artifact from the moment of the first reports about its existence is systematized and analyzed. The authors' own developments on this topic are presented. Modern views on this phenomenon and its place in ultrasound diagnostics are described. An explanation of the physical mechanisms of this phenomenon is given.

Results. Recommendations are formulated for practitioners on changing the settings of an ultrasound scanner in order to increase twinkling artifact detectability. The directions of using the artifact to obtain additional diagnostic signs of pathological changes, which currently include the diagnosis of nephro-, uretero- and choledocholithiasis, are determined.

Conclusions. The high efficiency of the use of the twinkling artifact for the diagnosis of small kidney stones, comparable with the capabilities of computed tomography, has been shown.

Keywords: ultrasonic artifact, twinkling artifact

Conflict of interest. The authors declare no conflict of interest. The study had no sponsorship.

For citation: Gromov A.I., Sapozhnikov O.A., Kaprin A.D. Doppler twinkling artifact: physical mechanisms and place in diagnostic practice. State of the art. *Medical Visualization*. 2023; 27 (1): 120–134. <https://doi.org/10.24835/1607-0763-1206>

Received: 06.06.2022.

Accepted for publication: 22.07.2022.

Published online: 28.12.2022.

Введение

В настоящее время практически каждый врач ультразвуковой диагностики знает о существовании доплеровского артефакта мерцания (twinkling artefact). В то же время далеко не всем ясно, в каких случаях нужно стремиться к его оценке при ультразвуковом сканировании, чтобы получить дополнительные диагностические признаки.

Артефакт мерцания (АМ) представляет собой зону быстрой беспорядочной смены цветов на ультразвуковом изображении в доплеровском режиме. Указанный артефакт возникает при наличии в области визуализации твердотельных включений, таких как камни в почках и другие конкременты. При этом цветовой диапазон в мерцающем мозаичном пятне охватывает всю палитру кодиру-

емых скоростей кровотока: от предельно больших “положительных” – условно оранжевых до “отрицательных” – условно фиолетовых. АМ появляется в тех участках изображения, где движение крови заведомо отсутствует. В спектральном режиме АМ проявляется широким “белым” спектром – часто расположенными вертикальными линиями, а на слух проявляется в виде шума большой интенсивности.

“Золотым стандартом” в диагностике камней в почках является компьютерная томография (КТ), обладающая высокой чувствительностью (80–99%), однако она подвергает пациентов воздействию ионизирующего излучения [1]. Ультразвук в В-режиме не подвергает пациентов ионизирующему воздействию, но чувствительность визуали-

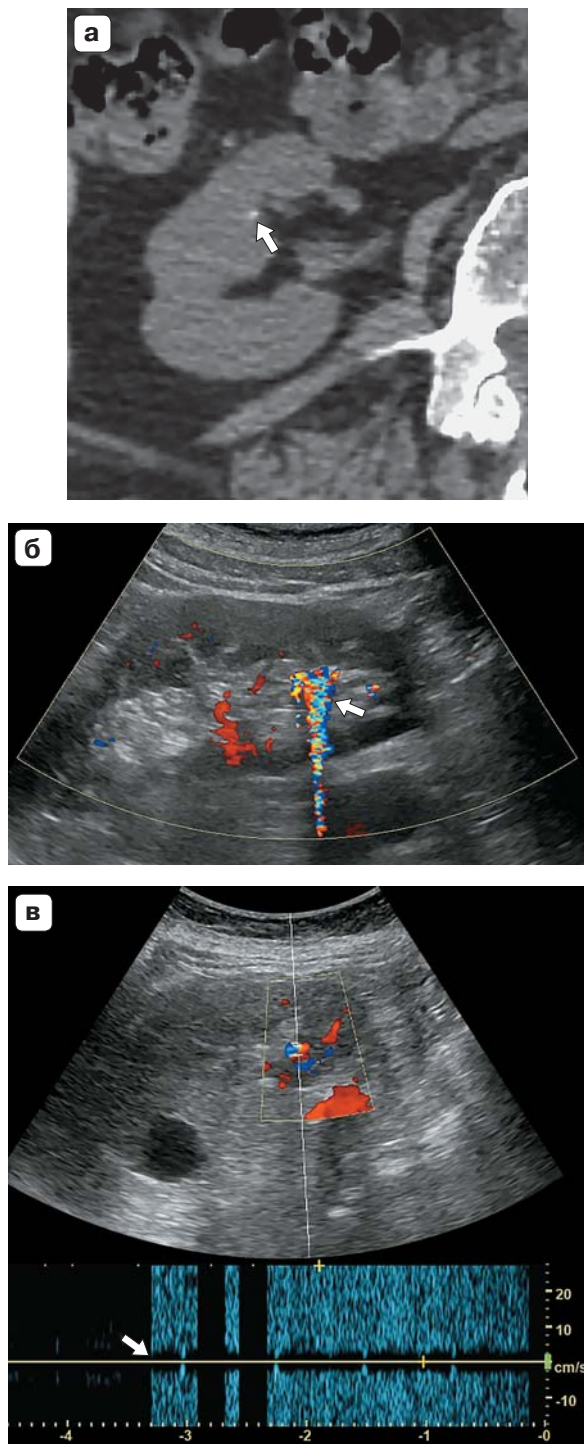



Рис. 1. Мелкий камень почки. **а** – компьютерная томограмма, визуализируется мелкий конкремент правой почки (стрелка); **б** – УЗИ в режиме цветового доплера. Выраженный АМ (стрелка); **в** – УЗИ в режиме спектрального доплера. Видны плотно расположенные вертикальные линии (стрелка).

Fig. 1. Small kidney stone. **a** – CT scan visualizes a small calculus in the right kidney (arrow); **б** – Ultrasound imaging in color Doppler mode. The twinkling artefact is pronounced AM (arrow); **в** – Ultrasound imaging in spectral Doppler mode. Closely spaced vertical lines are visible (arrow).

зации сильно варьирует (19–93%), поскольку точное обнаружение камней в значительной степени зависит от навыков оператора и типа камней [2]. Артефакт мерцания позволяет выявить 43–96% камней в почках [3–13] и может помочь отличить камни в почках от окружающих тканей (рис. 1). Это обстоятельство указывает на важность изучения и использования АМ для улучшения алгоритмов ультразвуковой визуализации конкрементов.

Материал и методы

В электронных базах данных (PubMed, E-library, Web of Science) был проведен поиск опубликованных исследований по ключевым словам “twinkling artifact”, “мерцающий артефакт”, “артефакт мерцания”. Систематизирована и проанализирована имеющаяся научная литература, посвященная доплеровскому АМ с момента первых публикаций о его существовании.


Результаты

1. Первые исследования особенностей возникновения артефакта мерцания

Специалисты ультразвуковой диагностики обратили внимание на АМ в середине 1990-х годов. Первое сообщение о нем было сделано в 1996 г. А. Rahmouni и соавт. [14]. Мы также опубликовали в 1997 г. статью о выявлении своеобразного доплерографического артефакта – значительного окрашивания ультразвукового изображения в области камней предстательной железы, характеризующегося в импульсном режиме резким высоким звуком [15]. При этом, как и в исследовании А. Rahmouni и соавт. [14], артефакт был обнаружен при трансректальном исследовании предстательной железы.

В последующие несколько лет появилось еще несколько публикаций, которые сообщали о различных особенностях проявления АМ. Было показано, что артефакт возникает при ультразвуковом исследовании (УЗИ) в присутствии сильно отражающих рассеивателей, таких как почечные камни [3, 4, 16] и стенты [17–19]. Было отмечено, что АМ проявляется по-разному в зависимости от морфологии почечных камней [16]. Выяснилось, что интенсивность мерцания повышается с ростом акустической мощности сканера [4].

На начальном этапе исследования АМ первым автором настоящего обзора и его коллегами выполнен ряд исследований этого явления. В 2002 г. совместно с Б.И. Зыкиным была опубликована статья по результатам экспериментального изучения АМ, в которой это явление было



названо эффектом резонанса микроконкрементов. Были охарактеризованы основные свойства артефакта и описано влияние на его возникновение отдельных параметров ультразвукового сканера [20]. В дальнейшем совместно с С.Ю. Кубовой было проведено обширное исследование, направленное на изучение возможностей получения дополнительной диагностической информации на основе выявления АМ [21, 22]. При этом удалось зафиксировать возникновение АМ в конкрементах и внутритканевых кальцинатах различных органов: мочевых путях, в паренхиме почек, желчном пузыре, общем желчном протоке, поджелудочной, молочной и щитовидной железах, в артериальных сосудах, в инородных телах мягких тканей. Продолжая экспериментальную часть работы, была определена зависимость интенсивности АМ от параметров ультразвукового сканирования: уровня мощности на передаче, усиления на приеме, величины доплеровской шкалы (частоты повторения импульсов). Результаты исследования показали эффективность учета наличия артефакта для диагностики мочевых камней, а также представили обнадеживающие данные о возможности использования мерцающего артефакта для диагностики холедохолитиаза, кальцинатов молочных желез, кальцинации атеросклеротических бляшек. Было показано повышение эффективности диагностики нефролитиаза при наличии АМ с увеличением чувствительности метода с 84 до 94%.


Аналогичные работы по изучению диагностических возможностей и особенностей возникновения АМ проводились и другими исследователями. В работах [23–26] отмечено, что АМ усиливается с ростом степени шероховатости поверхности твердотельного рассеивателя. Показано, что возможность обнаружения почечных камней на основе АМ имеет преимущество по сравнению с методом наблюдения акустической тени [27]. В то же время отмечено, что использование АМ для обнаружения почечных камней может дать большой процент ложноположительных случаев [8, 28].

2. Исследования физических механизмов возникновения артефакта мерцания

Безусловно, каждый специалист, впервые столкнувшийся с АМ, задавался вопросом о его физической природе. Из-за того, что современные коммерческие ультразвуковые сканеры являются закрытыми системами, которые не позволяют пользователям анализировать необработанные эхосигналы и регулировать выходные параметры желаемым образом, исследования первопричин АМ поначалу было весьма ограниченными.

Для понимания причин возникновения артефакта необходимо иметь в виду принцип измерения скорости рассеивателей, используемый в современных ультразвуковых доплеровских системах. Хотя детали обработки сигнала могут немного различаться у разных производителей ультразвуковых сканеров, суть импульсного доплеровского алгоритма одинакова. От ультразвукового датчика в зону визуализации посылаются периодическая последовательность из 10–20 одинаковых ультразвуковых импульсов (“доплеровский ансамбль”). Период повторения импульсов является жестко заданным. В результате рассеяния на неоднородностях среды на датчик возвращается соответствующая последовательность эхоимпульсов. Если среда неподвижна, то все эти импульсы абсолютно идентичны и следуют друг за другом с тем же периодом следования, что и исходные зондирующие импульсы. Алгоритм обработки в этом случае выдает нулевую скорость. Если среда движется, то период следования эхоимпульсов изменяется, так как за время между импульсами рассеиватели пространственно смещаются и, таким образом, возникает дополнительная временная задержка. Эта задержка измеряется, и ее отношение к периоду следования импульсов используется для оценки скорости рассеивателей вдоль направления акустического луча. Алгоритм, таким образом, основан на предположении, что форма импульсов в доплеровском ансамбле остается неизменной, изменяется лишь время задержки между ними. Однако по тем или иным причинам может возникнуть ситуация, когда для разных зондирующих импульсов из доплеровского ансамбля соответствующие эхосигналы не смещаются во времени, а несколько изменяют свою форму. Алгоритм вычисления скорости интерпретирует такие колебания формы, как случайный сдвиг во времени, и присваивает соответствующим точкам изображения некоторую скорость. Если колебания формы сигналов нерегулярны, то указанная кажущаяся скорость изменяется хаотично, что проявляется в виде мерцания на доплеровском изображении.

Эхоимпульсы в доплеровском ансамбле могут быть неодинаковыми по двум причинам. Первая причина касается акустических процессов, сопровождающих процесс ультразвукового зондирования. Второй причиной флуктуаций эхосигналов может быть нерегулярность электронного тракта ультразвукового сканера. В ранних публикациях по АМ обсуждались обе возможности. Так, в первой публикации по АМ авторы предположили, что причиной артефакта может быть случайное рассеяние ультразвукового сигнала от шероховатой по-




верхности конкремента [14]. Позже было высказано предположение, что причиной АМ является дрожание фазы импульсов доплеровского ансамбля, вызванное небольшими колебаниями синхронизации времени ультразвуковых аппаратов (clock jitter), которые могут усиливаться шероховатыми поверхностями [23]. Оба эти механизма не нашли подтверждения в более поздних исследованиях. В частности, с помощью ультразвукового сканера с открытой архитектурой было экспериментально показано, что электронный приемный тракт не вызывает фазовых флуктуаций, которые могли бы привести к АМ [29]. Нами была рассмотрена другая возможность – истинное (не кажущееся) движение камня под действием акустической радиационной силы, возникающей при падении на камень доплеровских импульсов [30–32]. На основе подходов, развитых в исследованиях по литотрипсии [33, 34], было проведено численное моделирование процесса акустического рассеяния, рассчитана акустическая радиационная сила и оценена скорость движения камня при падении на него доплеровского ансамбля. Проведенный анализ показал, что радиационная сила в принципе может привести к движению камня и вызвать заметный доплеровский сдвиг, но только для камней размером менее миллиметра. Тем самым было показано, что возникновение радиационной силы нельзя рассматривать в качестве основного механизма для объяснения мерцания изображений крупных камней. Отметим, что в недавних экспериментальных работах Д.В. Леонова и соавт. был сделан вывод о том, что механизм радиационного силового воздействия на малые твердотельные рассеиватели действительно может приводить к появлению АМ [35, 36].

В цикле исследований [29, 37, 38] был выявлен основной, на наш взгляд, физический механизм возникновения АМ. Показано, что причиной колебаний формы доплеровских ультразвуковых импульсов, отраженных от камня, является акустическая активация пузырьков газа микронного и субмикронного размера, расположенных в неровностях поверхности камня. Механизм стабилизации пузырьков газа в микроскопических щелях на поверхности твердых частиц известен давно [39]. Изображения поверхности почечных камней, полученные с помощью сканирующего электронного микроскопа, убедительно демонстрируют наличие неровностей, расщелин и пор микронного и субмикронного размера [40, 41]. Таких образований особенно много в случае шероховатой поверхности. Это дает основание полагать, что на

поверхности камней присутствуют устойчивые пузырьки газа микронных и субмикронных размеров. Из-за небольшого размера они не видны невооруженным глазом и в обычных условиях никак себя не проявляют. При попадании импульсов доплеровского ансамбля на камень амплитуда акустического давления может составлять от долей до единиц мегапаскалей. Такие существенные колебания давления приводят к активизации этих пузырьков. Они выходят из щелей в приповерхностное пространство, увеличиваются в размере и начинают играть активную роль в акустическом рассеянии. Поскольку описанные изменения происходят в процессе зондирования камня доплеровским ансамблем, т.е. последовательно из нескольких импульсов, разные импульсы ансамбля отражаются от поверхности камня по-разному, в итоге форма эхоимпульсов оказывается нестабильной. Это приводит к появлению доплеровского сигнала, который проявляется на ультразвуковом изображении в виде мерцающего пятна.

Первые экспериментальные доказательства роли поверхностных пузырьков в возникновении АМ были выполнены путем помещения исследуемых камней в камеру повышенного статического давления. Было показано, что наблюдаемый при нормальном давлении АМ пропадал при повышении статического давления выше уровня, соответствующего отрицательному давлению фазы разрежения в доплеровском импульсе. Поскольку ничто, кроме пузырей, не могло так “выключаться” при повышении статического давления, то пузырьковый механизм возникновения АМ был доказан [29, 37]. Чтобы получить дополнительные аргументы в пользу пузырькового механизма и убедить скептиков [42], в работе [43] использовались длинные импульсы разрежения, генерируемые литотриптером, для увеличения пузырьков для их непосредственной оптической регистрации с помощью высокоскоростной видеокамеры. Было отчетливо продемонстрировано, что в процессе облучения камня импульсами литотриптера на поверхности вырастали пузырьки миллиметрового размера. Описанные выше исследования физических механизмов АМ проводились с почечными камнями *in vitro*. Чтобы проверить справедливость полученных выводов о пузырьковом механизме возникновения АМ *in vivo*, были проведены исследования на людях с использованием гипербарической барокамеры [44]. Результаты показали, что увеличение статического давления на 3 атм заметно снижает степень проявления АМ.



3. Изучение влияния параметров ультразвукового сканера на возникновение АМ и выработанные рекомендации для его максимального проявления

Большое количество работ посвящено изучению влияния параметров ультразвукового сканера на возникновение АМ и разработке рекомендаций для его максимального проявления. Было отмечено влияние следующих параметров:

- Мощность передатчика. Безусловно, увеличение мощности акустического излучения и амплитуды звуковых колебаний приводит к усилению кавитации (активизации микропузырьков) и усилению АМ. Поэтому рекомендуется устанавливать максимально допустимую прибором мощность [21, 45, 46].

- Фокусное расстояние. Интенсивность ультразвука максимальна в фокусе, поэтому фокальная зона должна быть установлена на глубине расположения изучаемого объекта [47].

- Усиление ЦДК (С-gain) хотя непосредственно не влияет на возникновение АМ, правильный подбор шкалы позволит убрать с экрана отображение шума [21, 48].

- Межкадровое усреднение и сглаживание (frame averaging и smoothing). Высокие значения этих показателей подавляют отображение цветового шума, при этом могут подавлять и мерцание [36].

- Приоритет тканей (color-write priority) – специальная программная настройка, подавляющая цветовое окрашивание в доплеровском режиме в области гиперэхогенных структур. Таким образом, низкие значения данного показателя могут подавлять и отображение АМ [47, 49].

- Усиление в В-режиме (В-gain) напрямую не влияет на возникновение АМ, однако снижение яркости изображения помогает уменьшить подавление АМ [47, 48].

- Частота повторения импульсов (PRF). Сведения о влиянии данного параметра на возникновение АМ разноречивы. J.H. Yang и соавт. показали уменьшение артефакта при увеличении PRF [50]. Наоборот, в более поздней работе R. Vacha и соавт. отмечается отсутствие зависимости АМ от PRF [51]. В наших исследованиях также не отмечалось уменьшения интенсивности отображения АМ при увеличении значений PRF, но при этом подавление отображения кровотока заметно повышалось возможности случайного его обнаружения [21, 22].

- Рабочая частота цветового доплера. Отмечено существенное влияние данного показателя на интенсивность АМ, а именно его усиление при снижении несущей частоты [52, 53].

- Фильтр колебаний стенок сосудов (wall filter). Данная настройка позволяет снизить такие нежелательные явления, как артефакт вспышки, дрожание и blooming. Для более четкого отображения артефакта рекомендуется задавать максимальные значения этого параметра [48].

- Чувствительность (sensitivity). Этот параметр позволяет менять число импульсов зондирования в доплеровском ансамбле, что сопровождается снижением частоты кадров и увеличением интенсивности АМ [48].

- Размер цветового окна (color box). Уменьшение ширины окна ЦДК увеличивает величину энергии, поглощаемой изучаемым объектом, что приводит к усилению АМ. Высота окна на это не влияет [48].

- Рабочая частота датчика (carrier frequency) также определяет характер возникновения кавитации, поэтому ее снижение также повышает интенсивность АМ [48].

Таким образом, целый спектр параметров ультразвукового сканера влияет на возникновение АМ, и правильная их настройка помогает получить большую его интенсивность.

4. Определение возможностей использования артефакта мерцания для повышения эффективности выявления конкрементов и внутритканевых кальцинатов различных органов

За истекшие годы было опубликовано большое количество научных статей, представляющих специальные исследования, направленные на определение возможностей использования АМ для повышения эффективности выявления конкрементов и внутритканевых кальцинатов различных органов. Совершенно естественно, большинство из них посвящены диагностике мочевых камней [4, 7, 13, 27, 54–58, 88]. Исследования констатировали эффективность использования АМ для диагностики конкрементов верхних мочевых путей. S.J. Park и соавт. зафиксировали АМ у 86% больных с конкрементами мочеточников [7]. W. Chan и M.B. Stone показали эффективность выявления АМ для диагностики камней в интрамуральном отделе мочеточника [58]. Показано, что АМ имеет большее значение для диагностики мочевых камней, чем симптом акустической тени. Сопоставление результатов ультразвуковых доплеровских исследований с данными бесконтрастной КТ позволило многим исследователям определить показатели эффективности выявления АМ для диагностики нефролитиаза. Так, АМ был выявлен у 86,8% пациентов, у которых он был зафиксирован при бесконтрастной КТ [59].



Таблица. Показатели диагностической информативности АМ для диагностики нефролитиаза
Table. Diagnostic efficiency of twinkling artifact for the diagnosis of nephrolithiasis

Автор	Se	Sp	Ac (точность)	PPV	NPV
Кубова С.Ю. / Kubova S.Yu., 2004 [21]	94,0%				
Gluga M.L. et al., 2017 [61]	99,12%	90,91%,		99,12%	90,91%
Salmashiođlu A. et al., 2018 [46]	75,1%			95,9%.	
Vacha R. et al., 2019 [62]	100,0%	97,4%			
Al Saiady M. et al., 2021 [63]	89,7%			86,7%.	
Yavuz A. et al., 2015 [64]	85,8%			94,9%	
Masch W.R. et al., 2016 [12]	78%	40%			
Hanafi M.Q. et al., 2019 [65]	94%		94%	100%	
Laher A.E. et al., 2020 [66]	88,16%,	79,22%			
Liu N. et al., 2020 [60]	96,98%	90,39%		99,77%	41,23%
Dillman J.R. et al., 2011 [8]	55%,			78%,	
Kielar A.Z. et al., 2012 [9]	83%			94%	

Исследование, проведенное N. Liu и соавт. на 2268 больных с почечной коликой, показало, что АМ имел чувствительность (Se) 96,98%, специфичность (Sp) 90,39%, положительную прогностическую ценность (PPV) 99,77% и отрицательную прогностическую ценность (NPV) 41,23%. Показатели серошкальной эхографии составили Se 96,39%, Sp 80,77%, PPV 99,53% и NPV 34,43%. КТ имела Se 99,59%, Sp 94,23%, PPV 99,86% и NPV 84,48%. Площадь под кривой составила 0,925 для АМ, 0,863 для В-УЗИ и 0,963 для КТ [60].


Данные о показателях диагностической информативности АМ, которые мы нашли в 12 источниках, представлены в таблице.

Представленные данные свидетельствуют о высокой эффективности выявления АМ для диагностики мочевых камней. Практически все исследователи пришли к мнению, что оценка АМ является дополнительным подспорьем к стандартной картине конкрементов в В-режиме и повышает возможности выявления конкрементов при мочекаменной болезни. Более того, M. Korkmaz и соавт. показали, что ультразвуковые признаки в совокупности с АМ позволяют получить результаты, сопоставимые с КТ [11]. Заметная разница в показателях информативности обусловлена различными подходами к проведению исследования и разницей в клиническом материале. Так, например, для пациентов, у которых АМ был обнаружен изолированно (без клинических проявлений, без других ультразвуковых признаков), чувствительность составила 0,78, специфичность 0,4, то есть число ложноположительных результатов составило 60% [12]. В качестве причин ложноположительных случаев выявления АМ отмечены нефрокальциноз и кальцификация сосудов [63]. Ряд ра-

бот основан на попытке учитывать интенсивность АМ для предположения о структуре конкремента и его химическом составе [67–70].

Попытки распространить диагностические возможности выявления АМ, которые доказаны на мочевых камнях, на конкременты других органов существовали все эти годы. Конечно, интерес представляли камни желчного пузыря. Исследовал 52 желчных камня *in vitro*, H.J. Kim и соавт. установили, что 77% камней дают АМ. Эффект зависел от структуры камня. Наибольшую интенсивность давали холестериновые камни с радиальной или радиально-концентрической структурой. Пигментные камни не вызывали АМ [71]. Ряд исследователей обратили внимание на АМ в отложениях холестерина в стенке желчного пузыря в синусах Рокитанского–Ашоффа при аденомиоматозе, который визуализировался чаще, чем “хвост кометы” в В-режиме [72–75].

Конечно, интерес исследователей не мог обойти изучение возможности использовать АМ для поиска микрокальцинатов, как предикторов рака молочной железы. Некоторые авторы представили наблюдения и даже исследования, основанные на небольшом материале, в которых указывали на возможность выявления с помощью АМ микрокальцинатов молочных желез [75–77]. Корейские ученые разработали методику многофокусного отображения АМ, суть которой заключалась в оптимизации некоторых показателей, в частности частоты передачи, количества фокусов и F-числа. Были получены данные о высокой эффективности использования АМ для выявления микрокальцинатов с целью их последующей пункции [78]. Мы также провели большое исследование в этом направлении. У 112 пациенток, у которых при



рентгеновской маммографии были выявлены кальцинаты молочных желез, была предпринята попытка обнаружить АМ при ультразвуковом сканировании в уже известной области. Было отмечено, что АМ регистрировался только в 8,9% случаев наличия кальцинатов в молочных железах. Возможность регистрации микрокальцинатов молочной железы (менее 1 мм), являющихся предикторами рака молочной железы, оказалась крайне ограниченной, удалось зафиксировать микрокальцинаты только в 1,5%. На основании полученных данных был сделан вывод, что использовать мерцающий артефакт для поиска микрокальцинатов и тем более использовать его в скрининге рака молочной железы нецелесообразно [79].

Отдельные исследования посвящены выявлению АМ в кальцинированных образованиях печени [80]; кальцификатах поджелудочной железы при хроническом панкреатите [81]; конкрементах слюнных желез [82]; кальцинатах плевры при туберкулезном плеврите [83]; в микрокальцинатах яичка [84, 85]; в кальцинатах атеросклеротических бляшек [21]; в кальцинатах сердечных клапанов [86]; в периартикулярных кальцинатах после внутрисуставного введения кортикостероидов у больных ревматоидным артритом [87]. При этом

исследователи отмечают регистрацию АМ во всех этих случаях. В то же время нужно отметить, что крупных исследований, которые указали бы на возможности учета наличия АМ для диагностики заболеваний этих органов, не было.

5. Применение артефакта мерцания для диагностики мочевого камней и выявления некоторых видов желчных камней

В настоящее время имеется отчетливое понимание области применения АМ для получения дополнительной диагностической информации: пока можно говорить только о двух таких направлениях – для диагностики мочевого камней и выявления некоторых видов желчных камней.

Современные ультразвуковые сканеры, особенно те, в которых есть специальные настройки для выделения АМ, позволяют увидеть мерцание от камней почек, размеры которых составляют даже 1 мм. При этом встречаются ситуации, когда мелкие конкременты отчетливо выявляются при УЗИ на основании АМ и в то же время упускаются при КТ-исследовании и выявляются только при тщательной ревизии данных КТ (рис. 2). Накопленный опыт позволяет заключить, что при выявлении в почках гиперэхогенных структур, име-

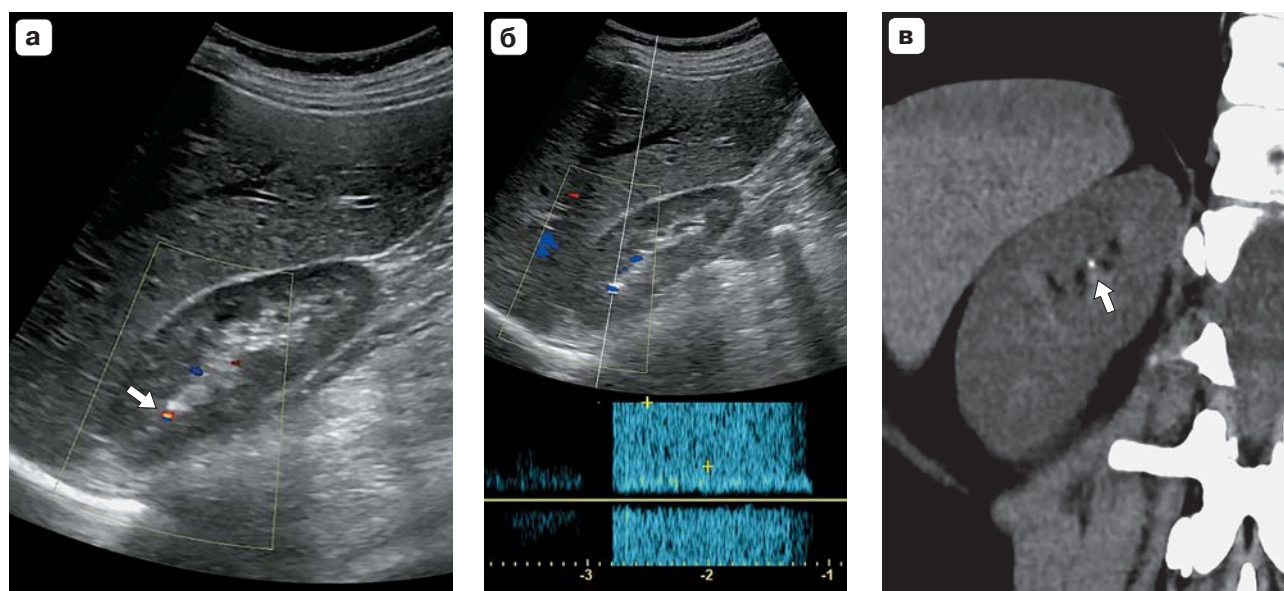


Рис. 2. Визуализация области почки. **а** – УЗИ в режиме цветового доплера. Наблюдается АМ в неуверительно выявляемой гиперэхогенной структуре в верхнем полюсе правой почки (стрелка); **б** – УЗИ в режиме спектрального доплера. Видны плотно расположенные вертикальные линии; **в** – КТ. В верхней чашке правой почки выявляется конкремент размером около 1 мм (стрелка).

Fig. 2. Visualization of the kidney area. **a** – Ultrasound imaging in Color Doppler mode. A twinkling artefact is observed in an inconclusively detectable hyperechoic structure in the upper pole of the right kidney (shown by an arrow); **б** – Ultrasound imaging in spectral Doppler mode. Closely spaced vertical lines are visible; **в** – CT image. In the upper cup of the right kidney, a calculus about 1 mm in size is revealed (shown by an arrow).

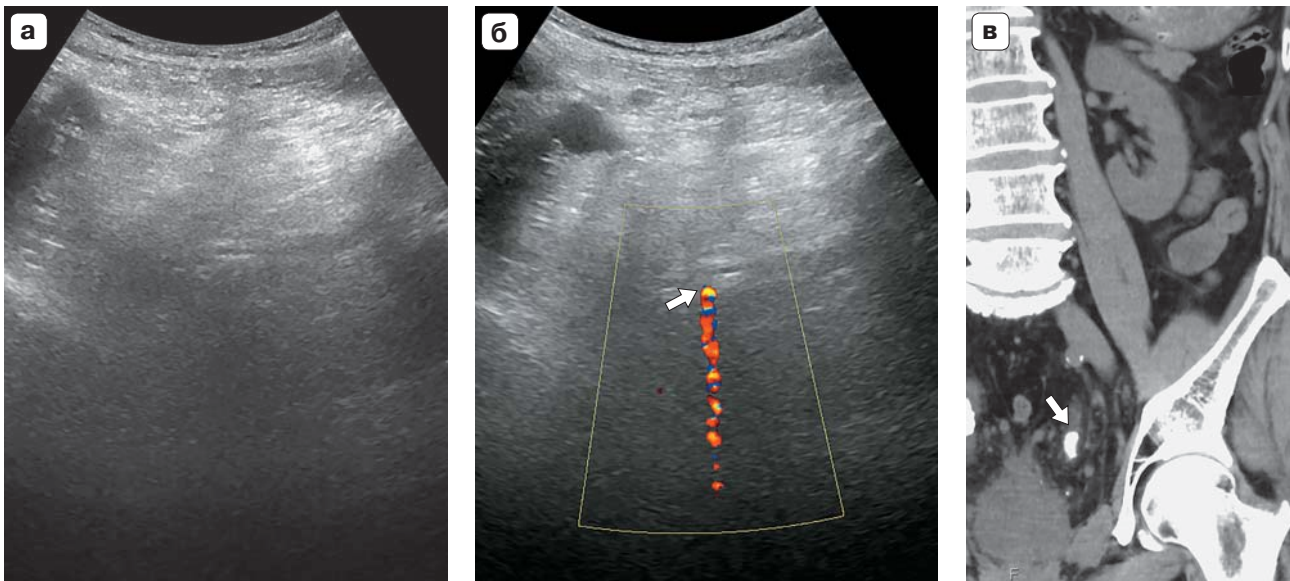



Рис. 3. Наблюдение забрюшинного пространства. **а** – УЗИ в В-режиме. Данных о наличии камня мочеточника не получено; **б** – режим цветового доплеровского сканирования. Виден отчетливый АМ (стрелка); **в** – компьютерная томограмма. В нижней трети мочеточника определяется конкремент (стрелка).

Fig. 3. Observation of the retroperitoneal space. **a** – Ultrasound imaging in B-mode. Data for the presence of a ureteral stone was not received; **б** – Color Doppler imaging mode. A distinct twinkling artefact is visible (shown by the arrow); **в** – CT imaging. In the lower third of the ureter, a calculus is determined (shown by an arrow).

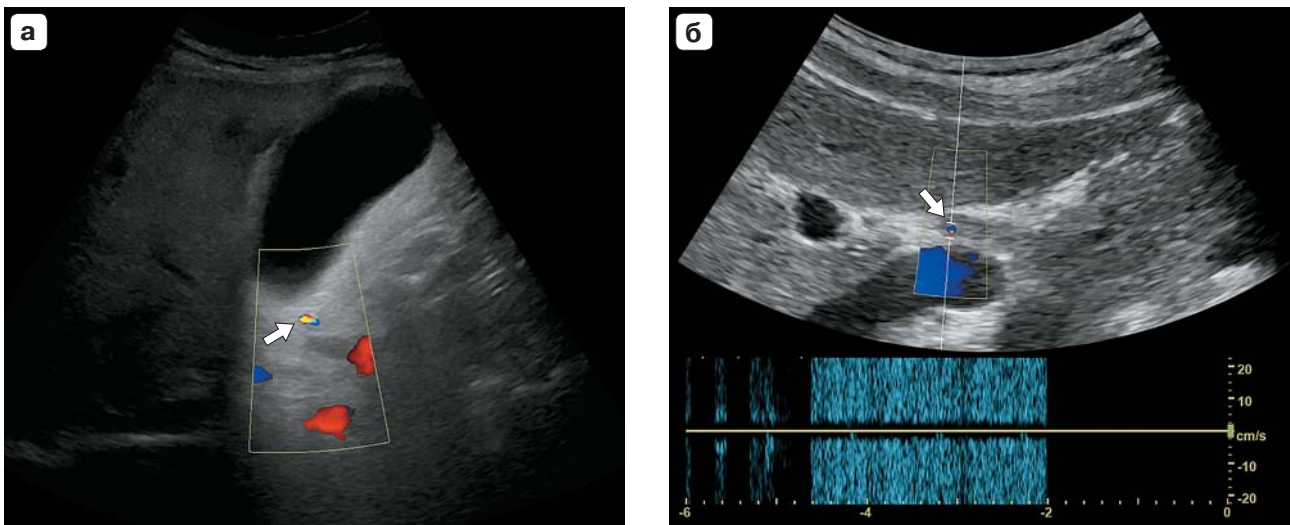



Рис. 4. Визуализация желчных камней (стрелки) при их различном расположении. Использован режим цветового доплеровского картирования. **а** – камень в шейке желчного пузыря, не видимый в В-режиме, диагностирован только благодаря проявлению АМ; **б** – аналогичное выявление камня в общем желчном протоке. Спектральный доплер отражает плотные вертикальные линии.

Fig. 4. Visualization of gallstones (shown by arrows) in their various locations. The color Doppler imaging mode was used. **a** – a gallstone in the neck of the gallbladder, not visible in the B-mode, is diagnosed only due to the manifestation of the twinkling artefact; **б** – similar detection of a stone in the common bile duct. Spectral Doppler reflects dense vertical lines.



ющих неубедительные признаки конкремента, возникновение АМ может быть однозначным доказательством наличия камня. Важно при этом, правда, отметить, что отсутствие АМ не может быть доказательством отсутствия конкремента.

Большую помощь выявление АМ может оказать в диагностике конкрементов мочеточника, когда в обычном режиме даже относительно крупные камни могут не визуализироваться (рис. 3).

Для выявления мочевого камня учет наличия АМ может быть использован в двух направлениях:

1. Первое свидетельство наличия конкремента, когда в доплеровском режиме обнаруживается АМ в месте расположения мочевых путей. Последующее целенаправленное УЗИ или выполнение КТ позволят убедиться в расположении в этом месте конкремента.

2. Доказательство того, что визуализируемая гиперэхогенная структура в почке или мочеточнике, не имеющая убедительных эхографических признаков конкремента в В-режиме, является таковым.

Изучение появления АМ в камнях желчного пузыря диагностического значения в большинстве случаев не имеет, так как камни, расположенные в полости пузыря, как правило, успешно выявляются на основе применения В-режима УЗИ. Более того, далеко не все желчные камни, не только пигментные, но и ряд холестериновых, АМ не формируют. Однако имеются диагностические ситуации, когда в В-режиме желчный камень не выявляется, но его изображение начинает мерцать при переходе в доплеровский режим. Во многих случаях этому способствует отложение на поверхности желчных камней солей кальция. Так, АМ иногда позволяет убедиться в наличии конкрементов в шейке желчного пузыря, а также во внепеченочных желчных протоках – обнаружение подобных конкрементов является определенной проблемой при обычном исследовании (рис. 4). Получение таких данных позволяет определить причину билиарной гипертензии.

6. Выбор настроек ультразвукового сканера для усиления артефакта мерцания

Впервые об АМ начали говорить еще в эпоху аналоговых ультразвуковых систем. С появлением цифровых аппаратов многие специалисты отметили заметное увеличение частоты выявления данного артефакта. Но нужно отметить, что в дальнейшем при использовании новых ультразвуковых систем АМ стал выявляться реже, что, очевидно, связано с активным внедрением программных си-

стем, подавляющих различные артефакты, в том числе доплерографические. Однако в последние годы появились приборы, в которых АМ не только не подавлен, но и специально выделяется с помощью имеющихся предустановок, которые в их перечне так и называются – “мерцание”. Они основаны на понимании, основанном на специально проведенных исследованиях, какие настройки ультразвукового сканера позволят получить АМ наибольшей интенсивности. Такие рекомендации можно кратко представить следующим образом:

1. Необходимо увеличить амплитуду падающих на изучаемый объект ультразвуковых импульсов и увеличить подводимую к объекту акустическую энергию. Для этого нужно сделать следующее:

- установить максимальные значения мощности передатчика;
- установить фокус на уровне объекта;
- уменьшить ширину цветового окна.

2. Необходимо понизить порог активизации газовых микропузырьков на поверхности конкрементов. Для этого нужно установить минимальные значения рабочей частоты датчика и рабочей частоты цветового доплера.

3. Необходимо уменьшить влияния настроек, направленных на подавление артефактов. Для этого нужно сделать следующее:

- установить высокие значения “приоритета тканей”;
- повысить значение фильтра колебания стенок сосудов;
- снизить значения межкадрового усреднения и сглаживания;
- снизить значения усиления В-режима и оптимизировать значения усиления ЦДК;
- отключить подавление вспышки.


4. Необходимо уменьшить маскировку АМ отображением кровотока в сосудах, расположенных рядом с конкрементом. Для этого рекомендуется увеличить до максимальных значений частоту повторения сигнала (PRF).

Выполнение данных рекомендаций позволит зафиксировать АМ в тех случаях, когда он не отмечается при обычных настройках прибора, или увеличить его выраженность, когда он неубедителен.

Заключение

Отметим некоторые ограничения диагностических возможностей АМ, которые выяснились в процессе многолетних исследований.

Прежде всего необходимо отметить, что, согласно приведенным в этом обзоре данным, АМ проявляется в большинстве случаев, но не всегда (имеются ложноотрицательные случаи). Причины отсутствия АМ для некоторых конкре-



ментов не до конца поняты. Некоторые исследователи связывают это с химическим составом камней [16, 68], хотя надежды на получение на основе изучения АМ дополнительных диагностических признаков, таких как морфология и химический состав конкремента, пока не оправдались. Другой причиной является опыт оператора и влияние настроек ультразвукового сканера (см. выше). Если исходить из объяснения АМ активностью приповерхностных газовых пузырьков, то еще одной причиной может быть состояние поверхности камня и наличие контакта поверхности с жидкостью, где динамика и рост пузырьков облегчены по сравнению с мягкой тканью. Интересным в этом смысле является наблюдение G. Sharma и A. Sharma, которые обнаружили связь АМ с уровнем болевых ощущений пациентов, страдающих от мочекаменной болезни: отсутствие мерцания было связано со значительной болью или недавним эпизодом колики; у пациентов, не испытывающих болей, АМ проявлялся с большей вероятностью [88]. Болевые ощущения, очевидно, могут возникнуть лишь при наличии контакта конкремента с мягкой тканью, в то время как свободный камень в почке окружен жидкостью, которая благоприятствует активности микропузырьков.

АМ может возникнуть на изображении органа даже в отсутствие конкрементов (ложноположительные случаи). Такие случаи можно объяснить, в частности, тем, что микропузырьки могут рождаться и в отсутствие камней, хотя соответствующие пороги активизации пузырьков гораздо выше [89]. Нестационарное рассеяние импульсов доплеровского ансамбля при наличии гиперэхогенных неоднородностей в ткани может быть обусловлено и обсужденным выше эффектом радиационной силы, хотя однозначная связь этого явления с АМ не очевидна и требует отдельного исследования.

Важным выводом является то, что АМ является чрезвычайно полезным ультразвуковым доплеровским признаком, обнаружение которого оказывает большую помощь в диагностике нефро- и уретеролитиаза, в меньшей степени – в обнаружении камней желчных протоков. Анализ публикаций и наш собственный опыт показывают, что использовать оценку АМ для диагностики конкрементов в внутритканевых кальцинатах других органов практически бесперспективно. Визуализация АМ в кальцинатах щитовидной железы, атеросклеротических бляшек, мягких тканей не дает дополнительных диагностических признаков к информации, полученной при обычном серо-

шкальном сканировании. К сожалению, не оправдались надежды на возможность использования АМ для поиска микрокальцинатов молочной железы, наличие которых является предиктором рака молочной железы.

Следует отметить, что в результате многолетних исследований мерцающего артефакта это необычное явление в некотором смысле переродилось, превратившись из мешающего артефакта, искажающего диагностическую информацию, в полезный эффект. В настоящее время обнаружение АМ стало самостоятельным диагностическим методом для повышения эффективности ультразвуковой диагностики твердых включений. Прогресс в понимании механизмов и практического использования АМ произошел благодаря совместным усилиям диагностов, физиков и инженеров. Исследования, проведенные в разных странах, позволили выявить основные признаки этого явления, узнать, как усилить его проявление и использовать в медицинской практике. Изучение АМ продолжается, и нет сомнений, что в ближайшие годы его возможности будут раскрыты в еще большей степени.

Благодарности

Написание обзора частично поддержано грантом РФФИ № 20-02-00139.

Thanks

The review was partially supported by RFBR grant No. 20-02-00139.

Участие авторов

Громов А.И. – концепция и дизайн исследования, обзор публикаций по теме статьи, написание текста, ответственность за целостность всех частей статьи.

Сапожников О.А. – обзор публикаций по теме статьи, подготовка и редактирование текста, подготовка, создание опубликованной работы.


Каприн А.Д. – подготовка и редактирование текста, подготовка, создание опубликованной работы, утверждение окончательного варианта статьи.

Authors' participation

Gromov A.I. – responsibility for the integrity of all parts of the article, review of publications writing text, concept and design of the study.


Sapozhnikov O.A. – review of publications, text preparation and editing, preparation and creation of the published work.

Kaprin A.D. – text preparation and editing, preparation and creation of the published work, approval of the final version of the article.




Список литературы [References]


- Smith R.C., Varanelli M. Diagnosis and management of acute ureterolithiasis: CT is truth. *Am. J. Roentgenol.* 2000; 175 (1): 3–6. <http://doi.org/10.2214/ajr.175.1.1750003>
- Sorensen M.D., Harper J.D., Hsi R.S. et al. B-mode ultrasound versus color Doppler twinkling artifact in detecting kidney stones. *J. Endourol.* 2013; 27 (2): 149–153. <http://doi.org/10.1089/end.2012.0430>
- Aytaç S.K., Özcan H. Effect of color Doppler system on the twinkling sign associated with urinary tract calculi. *J. Clin. Ultrasound.* 1999; 27 (8): 433–439. [http://doi.org/10.1002/\(sici\)1097-0096\(199910\)27:8<433::aid-jcu4>3.0.co;2-1](http://doi.org/10.1002/(sici)1097-0096(199910)27:8<433::aid-jcu4>3.0.co;2-1)
- Lee J.Y., Kim S.H., Cho J.Y., Han D. Color and power Doppler twinkling artifacts from urinary stones: clinical observations and phantom studies. *Am. J. Roentgenol.* 2001; 176 (6): 1441–1445. <http://doi.org/10.2214/ajr.176.6.1761441>
- Громов А.И., Зыкин Б.И., Кубова С.Ю., Сытник К.А. Тканевая доплерография. II. Диагностика камней дистального отдела мочеточника. *Эхография.* 2003; 4 (4): 376–382. Gromov A.I., Zykin B.I., Kubova S.Yu., Sytnik K.A. Tissue dopplerography. II. Diagnosis of stones in the distal ureter. *Echography.* 2003; 2 (4): 376–382. (In Russian)
- Turrin A., Minola P., Costa F. et al. Diagnostic value of colour Doppler twinkling artefact in sites negative for stones on B mode renal sonography. *Urol. Res.* 2007; 35 (6): 313–317. <http://doi.org/10.1007/s00240-007-0110-8>
- Park S.J., Yi B. H., Lee H.K. et al. Evaluation of patients with suspected ureteral calculi using sonography as an initial diagnostic tool: how can we improve diagnostic accuracy? *J. Ultrasound Med.* 2008; 27 (10): 1441–1450. <http://doi.org/10.7863/jum.2008.27.10.1441>
- Dillman J.R., Kappil M., Weadock W.J. et al. Sonographic twinkling artifact for renal calculus detection: correlation with CT. *Radiology.* 2011; 259 (3): 911–916. <http://doi.org/10.1148/radiol.11102128>
- Kielar A.Z., Shabana W., Vakili M., Rubin J. Prospective evaluation of Doppler sonography to detect the twinkling artifact versus unenhanced computed tomography for identifying urinary tract calculi. *J. Ultrasound Med.* 2012; 31 (10): 1619–1625. <http://doi.org/10.7863/jum.2012.31.10.1619>
- Winkel R.R., Kalhauge A., Fredfeldt K.E. The usefulness of ultrasound colour-Doppler twinkling artefact for detecting urolithiasis compared with low dose nonenhanced computerized tomography. *Ultrasound Med. Biol.* 2012; 38 (7): 1180–1187. <http://doi.org/10.1016/j.ultrasmedbio.2012.03.003>
- Korkmaz M., Aras B., Şanal B. et al. Investigating the clinical significance of twinkling artifacts in patients with urolithiasis smaller than 5 mm. *Jpn. J. Radiol.* 2014; 32 (8): 482–486. <http://doi.org/10.1007/s11604-014-0337-6>
- Masch W.R., Cohan R.H., Ellis J.H. et al. Clinical effectiveness of prospectively reported sonographic twinkling artifact for the diagnosis of renal calculus in patients without known urolithiasis. *Am. J. Roentgenol.* 2016; 206 (2): 326–331. <http://doi.org/10.2214/AJR.15.14998>
- Wood B.G., Urban M.W. Detecting kidney stones using twinkling artifacts: Survey of kidney stones with varying composition and size. *Ultrasound Med. Biol.* 46 (1): 156–166. <http://doi.org/10.1016/j.ultrasmedbio.2019.09.008>
- Rahmouni A., Bargoin R., Herment A. et al. Color Doppler twinkling artifact in hyperechoic regions. *Radiology.* 1996; 199 (1): 269–271. <http://doi.org/10.1148/radiology.199.1.8633158>
- Васильев А.Ю., Громов А.И. Цветовое доплеровское картирование с использованием энергетического доплера в оценке патологии предстательной железы. *Военно медицинский журнал.* 1997; 318 (4): 33–37. Vasiliev A.Yu., Gromov A.I. Color Doppler mapping using power Doppler in the assessment of prostate pathology. *Military Medical Journal.* 1997; 318 (4): 33–37. (In Russian)
- Chelfouh N., Grenier N., Higuieret D. et al. Characterization of urinary calculi: in vitro study of “twinkling artifact” revealed by color-flow sonography. *Am. J. Roentgenol.* 1998; 171 (4): 1055–1060. <http://doi.org/10.2214/ajr.171.4.9762996>
- Khan H.G., Gailloud P., Martin J.B. et al. Twinkling artifact on intracerebral color Doppler sonography. *Am. J. Neuroradiol.* 1999; 20 (2): 246–247.
- Trillaud H., Pariente J. L., Rabie A., Grenier N. Detection of encrusted indwelling ureteral stents using a twinkling artifact revealed on color Doppler sonography. *Am. J. Roentgenol.* 2001; 176 (6): 1446–1448. <http://doi.org/10.2214/ajr.176.6.1761446>
- Ustymowicz A., Krejza J., Mariak Z. Twinkling artifact in color Doppler imaging of the orbit. *J. Ultrasound Med.* 2002; 21 (5): 559–563. <http://doi.org/10.7863/jum.2002.21.5.559>
- Громов А.И., Зыкин Б.И. Тканевая доплерография. Регистрация с помощью цветовой доплерографии эффекта резонанса микроконкрементов, возникающего под воздействием ультразвуковой волны. *Эхография.* 2002; 3 (4): 348–353. Gromov A.I., Zykin B.I. Tissue dopplerography. Registration using color dopplerography of the effect of resonance of microcalculi, which occurs under the influence of an ultrasonic wave. *Echography.* 2002; 3 (4): 348–353. (In Russian)
- Кубова С.Ю. Значение доплеровского “мерцающего артефакта” для диагностики конкрементов и внутритканевых кальцинатов: Автореф. дис. ... канд. мед. наук. Обнинск, 2004. 22 с. Kubova S.Yu. The value of the Doppler “twinkling artifact” for the diagnosis of calculi and interstitial calcifications: Abstract of Cand. Med. Sci. Obninsk, 2004. 22 p. (In Russian)
- Громов А.И., Кубова С.Ю. Ультразвуковые артефакты. М.: Видар-М, 2007. 64 с. Gromov A.I., Kubova S.Yu. Ultrasonic artifacts. M.: Vidar-M, 2007. 64 p. (In Russian)
- Kamaya A., Tuthill T., Rubin J.M. Twinkling artifact on color Doppler sonography: dependence on machine parameters and underlying cause. *Am. J. Roentgenol.* 2003; 180 (1): 215–222. <http://doi.org/10.2214/ajr.180.1.1800215>
- Лелюк В.Г., Лелюк С.Э., Карпочев М.В. Доплеровский “twinkling”-артефакт в эксперименте и практике. *Эхография.* 2003; 4 (1): 74–83. Lelyuk V.G., Lelyuk S.E., Karpochev M.V. Doppler “twinkling” artifact in experiment and practice. *Echography.* 2003; 4 (1): 74–83. (In Russian)
- Alan C., Koçoğlu H., Kosar S. et al. Role of twinkling artifact in characterization of urinary calculi. *Actas Urol.*



- Esp. (English Edition)*. 2011; 35 (7): 396–402. <http://doi.org/10.1016/j.acuro.2011.02.006>
26. Jamzad A., Setarehdan S.K. A novel approach for quantification and analysis of the color Doppler twinkling artifact with application in noninvasive surface roughness characterization: an in vitro phantom study. *J. Ultrasound Med.* 2014; 33 (4): 597–610. <http://doi.org/10.7863/ultra.33.4.597>
 27. Shabana W., Bude R.O., Rubin J.M. Comparison between color Doppler twinkling artifact and acoustic shadowing for renal calculus detection: an in vitro study. *Ultrasound Med. Biol.* 2009; 35 (2): 339–350. <http://doi.org/10.1016/j.ultrasmedbio.2008.09.023>
 28. Verhagen M.V., Watson T.A., Hickson M. et al. Acoustic shadowing in pediatric kidney stone ultrasound: a retrospective study with non-enhanced computed tomography as reference standard. *Pediatr. Radiol.* 2019; 49 (6): 777–783. <http://doi.org/10.1007/s00247-019-04372-x>
 29. Lu W., Sapozhnikov O.A., Bailey M.R. et al. Evidence for trapped surface bubbles as the cause for the twinkling artifact in ultrasound imaging. *Ultrasound Med. Biol.* 2013; 39 (6): 1026–1038. <https://doi.org/10.1016/j.ultrasmedbio.2013.01.011>
 30. Sapozhnikov O.A., Trusov L.A., Gromov A.I. et al. Radiation force imparted on a kidney stone by a Doppler-mode diagnostic pulse. *J. Acoust. Soc. Am.* 2006; 120 (5, Pt. 2): 3109. <https://doi.org/10.1121/1.4787586>
 31. Sapozhnikov O.A., Owen N.R., Bailey M.R. et al. Use of scattering of ultrasound pulses and shock waves by kidney stones for imaging in lithotripsy. In: Proceedings of the 14th International Congress on Sound and Vibration. 2007; ICSV 2007: 229–236.
 32. Gromov A.I., Kubova S.Y., Kapustin V.V. et al. Visualization of acoustic currents in liquid accumulations under ultrasound investigation. *Eur. Radiol. (ECR 2007), Book of Abstracts*. 17 Suppl. 1 (February 2007): 497.
 33. Sapozhnikov O.A., Maxwell A.D., MacConaghy B., Bailey M.R. A mechanistic analysis of stone fracture in lithotripsy. *J. Acoust. Soc. Am.* 2007; 112 (2): 1190–1202. <http://doi.org/10.1121/1.2404894>
 34. Sapozhnikov O.A., Bailey M.R. Radiation force of an arbitrary acoustic beam on an elastic sphere in a fluid. *J. Acoust. Soc. Am.* 2013; 133 (2): 661–676. <http://doi.org/10.1121/1.4773924>
 35. Леонов Д.В., Кульберг Н.С., Громов А.И., Морозов С.П., Ким С.Ю. Исследование причин возникновения мерцающего артефакта в доплеровских режимах ультразвукового медицинского диагностического устройства. *Акустический журнал*. 2018; 64 (1): 100–111. Leonov D.V., Kulberg N.S., Gromov A.I., Morozov S.P., Kim S.Yu. Investigation of the causes of the twinkling artifact in the Doppler modes of an ultrasound medical diagnostic device. *Akusticheskij Zhurnal*. 2018; 64 (1): 100–111. (In Russian)
 36. Кульберг Н.С., Громов А.И., Леонов Д.В., Осипов Л.В., Усанов М.С., Морозов С.П. Диагностический режим обнаружения кальциатов и конкрементов при ультразвуковом исследовании. *Радиология-практика*. 2018; 1 (67): 37–49. Kulberg N.S., Gromov A.I., Leonov D.V., Osipov L.V., Usanov M.S., Morozov S.P. Diagnostic mode for the detection of calcifications and calculi during ultrasound examination. *Radiology-practice*. 2018; 1 (67): 37–49. (In Russian)
 37. Sapozhnikov O., Lu W., Bailey M.R. et al. Bubbles trapped on the surface of kidney stones as a cause of the twinkling artifact in ultrasound imaging. *Proceedings Meet. Acoust.* 2013; 19 (1): 075033. <http://doi.org/10.1121/1.4800292>
 38. Lu W., Sapozhnikov O., Hsi R. et al. Evidence for trapped surface micro-bubbles as the etiology of the twinkling artifact observed from ultrasound imaging of kidney stones. *J. Urol.* 2013; 189 (4S): e830–e831. <http://doi.org/10.1016/j.ultrasmedbio.2013.01.011>
 39. Harvey E.N., Barnes D.K., McElroy W.D. et al. Bubble formation in animals. I. Physical factors. *J. Cellular Comparative Physiol.* 1944; 24 (1): 1–22. <https://doi.org/10.1002/jcp.1030240102>
 40. Sandersius S., Rez P. Morphology of crystals in calcium oxalate monohydrate kidney stones. *Urol. Res.* 2007; 35 (6): 287–293. <http://doi.org/10.1007/s00240-007-0115-3>
 41. Racek M., Racek J., Hupáková I. Scanning electron microscopy in analysis of urinary stones. *Scand. J. Clin. Lab. Invest.* 2019; 79 (3): 208–217. <http://doi.org/10.1080/00365513.2019.1578995>
 42. Tanabe M., Naito Y., Nishimoto M., Liu L. Effect of pulse repetition frequency on microcalcification detection in color flow imaging. *Jap. J. App. Phys.* 2014; 53 (7S): 07KF15.
 43. Simon J.C., Sapozhnikov O.A., Kreider W. et al. The role of trapped bubbles in kidney stone detection with the color Doppler ultrasound twinkling artifact. *Phys. Med. Biol.* 2018; 63 (2): 025011. <http://doi.org/10.1088/1361-6560/aa9a2f>
 44. Simon J.C., Holm J.R., Thiel J. et al. Evidence of microbubbles on kidney stones in humans. *Ultrasound Med. Biol.* 2020; 46 (7): 1802–1807. <http://doi.org/10.1016/j.ultrasmedbio.2020.02.010>
 45. Леонов Д.В., Кульберг Н.С., Громов А.И., Морозов С.П., Владимирский А.В. Режим обнаружения твердых минеральных включений при медицинской акустической визуализации. *Акустический журнал*. 2018; 64 (5): 618–631. <http://doi.org/10.1134/S0320791918050064> Leonov D.V., Kulberg N.S., Gromov A.I., Morozov S.P., Vladzimirsky A.V. Mode of detection of solid mineral inclusions in medical acoustic imaging *Akusticheskij Zhurnal*. 2018; 64 (5): 618–631. <http://doi.org/10.1134/S0320791918050064> (In Russian)
 46. Salmashloğlu A., Bulakçı M., Bakır B. et al. The usefulness of agent emission imaging-high mechanical index ultrasound mode in the diagnosis of urolithiasis: a prospective preliminary study. *Diagn. Intervent. Radiol.* 2018; 24 (3): 169–174. <http://doi.org/10.5152/dir.2018.18005>
 47. Kim H.C., Yang D.M., Jin W. et al. Color Doppler twinkling artifacts in various conditions during abdominal and pelvic sonography. *J. Ultrasound Med.* 2010; 29 (4): 621–632. <http://doi.org/10.7863/jum.2010.29.4.621>
 48. Леонов Д.В. Ультразвуковая медицинская диагностическая система на основе доплеровского мерцающего артефакта: Автореф. дис. ... канд. техн. наук. М., 2018. 16 с. Leonov D.V. Ultrasound medical diagnostic system based on Doppler twinkling artifact: Abstract of Diss. Cand. Techn. Sci. M., 2018. 16 p. (In Russian)
 49. Tsao T.F., Kang R.J., Gueng M.K. et al. Color Doppler twinkling artifact and clinical use. *J. Med. Ultrasound.* 2009; 17 (3): 157–166. [https://doi.org/10.1016/S0929-6441\(09\)60122-3](https://doi.org/10.1016/S0929-6441(09)60122-3)
 50. Yang J.H., Kang G., Choi M.J. The role of the acoustic radiation force in color Doppler twinkling artifacts.



- Ultrasonography*. 2015; 34 (2): 109–114. <http://doi.org/10.14366/usg.14065>
51. Bacha R., Gilani S.A., Manzoor I. Relation of color Doppler twinkling artifact and scale or pulse repetition frequency. *J. Med. Ultrasound*. 2019; 27 (1): 13–18. http://doi.org/10.4103/JMU.JMU_129_18
 52. Gao J., Hentel K., Rubin J.M. Correlation between twinkling artifact and color Doppler carrier frequency: preliminary observations in renal calculi. *Ultrasound Med. Biol.* 2012; 38 (9): 1534–1539. <http://doi.org/10.1016/j.ultrasmedbio.2012.04.011>
 53. Rokni E., Zinck S., Simon J.C. Evaluation of stone features that cause the color Doppler ultrasound twinkling artifact. *Ultrasound Med. Biol.* 2021; 47 (5): 1310–1318. <http://doi.org/10.1016/j.ultrasmedbio.2021.01.016>
 54. Davran R. The usefulness of color Doppler twinkling artifact in the diagnosis of urinary calculi. *Eur. J. Radiol.* 2009; 71 (2): 378. <https://doi.org/10.1016/j.ejrad.2008.06.021>
 55. Granata A., Maccarrone R., Raspanti F.G. et al. Ultrasonography for diagnosis and management of nephrolithiasis: state of the art and new perspectives. *G. Ital. Nefrol.* 2020; 37 (Suppl. 75).
 56. Wang M., Ma Q., Chen Y. et al. Value of the color Doppler imaging mode in improving physicians' diagnostic performance in patients with mid-ureteric stones larger than 5 mm: a retrospective study. *Urolithiasis*. 2021; 49 (5): 463–469. <http://doi.org/10.1007/s00240-021-01250-w>
 57. Ng C., Tsung J.W. Avoiding computed tomography scans by using point-of-care ultrasound when evaluating suspected pediatric renal colic. *J. Emergenc. Med.* 2015; 49 (2): 165–171. <http://doi.org/10.1016/j.jemermed.2015.01.017>
 58. Chan W., Stone M.B. Male with fever and flank pain. *Ann. Emergenc. Med.* 2016; 67 (1): E1–E2. <https://doi.org/10.1016/j.annemergmed.2015.07.505>
 59. Sen V., Imamoglu C., Kucukurkmen I. et al. Can Doppler ultrasonography twinkling artifact be used as an alternative imaging modality to non-contrast-enhanced computed tomography in patients with ureteral stones? A prospective clinical study. *Urolithiasis*. 2017; 45 (2): 215–219. <http://doi.org/10.1007/s00240-016-0891-8>
 60. Liu N., Zhang Y., Shan K. et al. Sonographic twinkling artifact for diagnosis of acute ureteral calculus. *Wld J. Urol.* 2020; 38 (2): 489–495. <http://doi.org/10.1007/s00345-019-02773-z>
 61. Gliga M.L., Chirila C N., Podeanu D.M. et al. Twinkle, twinkle little stone: an artifact improves the ultrasound performance! *Med. Ultrasonography*. 2017; 19 (3): 272–275. <http://doi.org/10.11152/mu-984>
 62. Bacha R., Manzoor I., Gilani S.A., Khan A.I. Clinical significance of twinkling artifact in the diagnosis of urinary stones. *Ultrasound Med. Biol.* 2019; 45 (12): 3199–3206. <http://doi.org/10.1016/j.ultrasmedbio.2019.08.015>
 63. Al Saiady M., Alqatie A., Almushayqih M. Twinkle artifact in renal ultrasound, is it a solid point for the diagnosis of renal stone in children? *J. Ultrasonography*. 2021; 21 (87): e282–e285. <http://doi.org/10.15557/JoU.2021.0048>
 64. Yavuz A., Ceken K., Alimoglu E., Kabaalioglu A. The reliability of color doppler “twinkling” artifact for diagnosing millimetrical nephrolithiasis: comparison with B-Mode US and CT scanning results. *J. Med. Ultrasonics*. 2015; 42 (2): 215–222. <http://doi.org/10.1007/s10396-014-0599-8>
 65. Hanafi M.Q., Fakhrizadeh A., Jaafaezadeh E. An investigation into the clinical accuracy of twinkling artifacts in patients with urolithiasis smaller than 5 mm in comparison with computed tomography scanning. *J. Family Med. Prim. Care*. 2019; 8 (2): 401–406. http://doi.org/10.4103/jfmpc.jfmpc_300_18
 66. Laher A.E., McDowall J., Gerber L. et al. The ultrasound ‘twinkling artefact’ in the diagnosis of urolithiasis: hocus or valuable point-of-care-ultrasound? A systematic review and meta-analysis. *Eur. J. Emerg. Med.* 2020; 27 (1): 13–20. <http://doi.org/10.1097/MEJ.0000000000000601>
 67. Bulakçı M., Tefik T., Akbulut F. et al. The use of non-contrast computed tomography and color Doppler ultrasound in the characterization of urinary stones-preliminary results. *Turkish J. Urology*. 2015; 41 (4): 165–170. <http://doi.org/10.5152/tud.2015.91297>
 68. Hassani H., Raynal G., Spie R. et al. Imaging-based assessment of the mineral composition of urinary stones: an in vitro study of the combination of Hounsfield unit measurement in noncontrast helical computerized tomography and the twinkling artifact in color Doppler ultrasound. *Ultrasound Med. Biol.* 2012; 38 (5): 803–810. <http://doi.org/10.1016/j.ultrasmedbio.2012.01.009>
 69. Shang M., Sun X., Liu Q. et al. Quantitative evaluation of the effects of urinary stone composition and size on color Doppler twinkling artifact: A phantom study. *J. Ultrasound Med.* 2017; 36 (4): 733–740. <http://doi.org/10.7863/ultra.16.01039>
 70. Jamzad A., Setarehdan S.K. Noninvasive prediction of renal stone surface irregularities by numerical analysis of the color Doppler twinkling artifact: an ex vivo study. *J. Ultrasound Med.* 2018; 37 (5): 1211–1224. <http://doi.org/10.1002/jum.14465>
 71. Kim H.J., Lee J.Y., Jang J.Y. et al. Color Doppler twinkling artifacts from gallstones: in vitro analysis regarding their compositions and architectures. *Ultrasound Med. Biol.* 2010; 36 (12): 2117–2122. <http://doi.org/10.1016/j.ultrasmedbio.2010.08.021>
 72. Yu M.H., Lee J.Y., Yoon J.H. et al. Color Doppler twinkling artifacts from gallbladder adenomyomatosis with 1.8 MHz and 4.0 MHz color Doppler frequencies. *Ultrasound Med. Biol.* 2012; 38 (7): 1188–1194. <http://doi.org/10.1016/j.ultrasmedbio.2012.03.010>
 73. Ghersin E., Soudack M., Gaitini, D. Twinkling artifact in gallbladder adenomyomatosis. *J. Ultrasound Med.* 2003; 22 (2): 229–231. <http://doi.org/10.7863/jum.2003.22.2.229>
 74. Hammad A.Y., Miura J.T., Turaga K.K. et al. A literature review of radiological findings to guide the diagnosis of gallbladder adenomyomatosis. *HPB*. 2016; 18 (2): 129–135. <http://doi.org/10.1016/j.hpb.2015.09.006>
 75. Ozan E., Atac G.K., and Gundogdu S. Twinkling artifact on color Doppler ultrasound: an advantage or a pitfall? *J. Med. Ultrasonics*. 2016; 43 (3): 361–371. <http://doi.org/10.1007/s10396-016-0715-z>
 76. Tsujimoto F. Microcalcifications in the breast detected by a color Doppler method using twinkling artifacts: some important discussions based on clinical cases and experiments with a new ultrasound modality called multidetector-ultrasonography (MD-US). *J. Med. Ultrasonics*. 2014; 41 (1): 99–108. <http://doi.org/10.1007/s10396-013-0476-x>
 77. Relea A., Alonso J.A., González M. et al. Usefulness of the twinkling artifact on Doppler ultrasound for the detection of breast microcalcifications. *Radiología*



- (English Edition). 2018; 60 (5): 413–423.
<http://doi.org/10.1016/j.rx.2018.04.004>
78. Kang J., Han K., Song I. et al. Real-time ultrasound detection of breast microcalcifications using multifocus twinkling artifact imaging. *IEEE Transact. Med. Imaging*. 2022; 41 (5): 1300–1308.
<http://doi.org/10.1109/TMI.2021.3136901>
79. Громов А.И., Комин Ю.А., Мозеров С.А., Красницкая С.К. Ультразвуковой мерцающий артефакт в дифференциальной диагностике кальцинатов молочных желез. *Медицинская визуализация*. 2021; 25 (3): 157–166. <https://doi.org/10.24835/1607-0763-1025>
Gromov A.I., Komin Yu.A., Mozerov S.A., Gromov A.I., Komin Yu.A., Mozerov S.A., Krasnickaya S.K. Twinkling artifact in differential diagnosis of mammary calcinates. *Medical Visualization*. 2021; 25 (3): 157–166.
<https://doi.org/10.24835/1607-0763-1025> (In Russian)
80. Yanik B., Conkbayir I., Çakmakçı E. et al. Color Doppler twinkling artifact in a calcified liver mass. *J. Clin. Ultrasound*. 2005; 33 (9): 474–476. <http://doi.org/10.1002/jcu.20172>
81. Tsao T.F., Kang R.J., Tyan Y.S. et al. Color Doppler twinkling artifact related to chronic pancreatitis with parenchymal calcification. *Acta Radiol*. 2006; 47 (6): 547–548. <http://doi.org/10.1080/02841850600690371>
82. Pabst G., Strobel K., Zehnder J. The value of the twinkling artefact for the diagnosis of sialolithiasis of the large salivary glands. *J. Laryngol. Otol*. 2018; 132 (2): 162–167. <http://doi.org/10.1017/S002221511700250X>
83. Tian J., Xu L. Color Doppler twinkling artifact in diagnosis of tuberculous pleuritis: A comparison with gray-scale ultrasonography and computed tomography. *Ultrasound Med. Biol*. 2018; 44 (6): 1291–1295.
<http://doi.org/10.1016/j.ultrasmedbio.2018.01.003>
84. Serter S., Orguc S., Gumus B. et al. Doppler sonographic findings in testicular microlithiasis. *Int. Braz. J. Urol*. 2008; 34 (4): 477–484.
<http://doi.org/10.1590/s1677-55382008000400010>
85. O'Flynn E.A., Sidhu P.S. The sonographic twinkling artifact in testicular calcification. *J. Ultrasound Med*. 2009; 28 (4): 515–517. <http://doi.org/10.7863/jum.2009.28.4.515>
86. Tsao T.F., Wu Y.L., Yu J.M. et al. Color Doppler twinkling artifact of calcified cardiac valves in vitro: a not well known phenomenon in echocardiography. *Ultrasound Med. Biol*. 2011; 37 (3): 386–392.
<http://doi.org/10.1016/j.ultrasmedbio.2010.12.001>
87. Nagafuchi Y., Sumitomo S., Soroida Y. et al. The power Doppler twinkling artefact associated with periarticular calcification induced by intra-articular corticosteroid injection in patients with rheumatoid arthritis. *Ann. Rheumat. Dis*. 2013; 72 (7): 1267–1269.
<http://doi.org/10.1136/annrheumdis-2012-202897>
88. Sharma G., Sharma A. Clinical implications and applications of the twinkling sign in ureteral calculus: a preliminary study. *J. Urol*. 2013; 189 (6): 2132–2135.
<http://doi.org/10.1016/j.juro.2012.11.176>
89. Li T., Khokhlova T.D., Sapozhnikov O.A. et al. A new active cavitation mapping technique for pulsed HIFU applications – Bubble Doppler. *IEEE Trans. Ultrason. Ferroelectr. Freq. Control*. 2014; 61 (10): 1698–1708.
<http://doi.org/10.1109/TUFFC.2014.006502>

Для корреспонденции*: Громов Александр Игоревич – 127473 Москва, ул. Делегатская, д. 20, стр. 1. Московский государственный медико-стоматологический университет им. А.И. Евдокимова” Минздрава России. E-mail: gai8@mail.ru

Громов Александр Игоревич – доктор мед. наук, профессор, профессор кафедры лучевой диагностики ФГБОУ ВО “Московский государственный медико-стоматологический университет им. А.И. Евдокимова” Минздрава России; руководитель группы лучевых методов диагностики и лечения отдела онкоурологии НИИ урологии и интервенционной радиологии им. Н.А. Лопаткина – филиал ФГБУ “НМИЦ радиологии” Минздрава России, Москва. <https://orcid.org/0000-0002-9014-9022>

Сапожников Олег Анатольевич – доктор физ.-мат. наук, профессор физического факультета МГУ имени М.В. Ломоносова, Москва. <http://orcid.org/0000-0002-4979-7706>

Каприн Андрей Дмитриевич – доктор мед. наук, профессор, академик РАН, заслуженный врач РФ, генеральный директор ФГБУ “НМИЦ радиологии” Минздрава России; директор МНИОИ им. П. А. Герцена – филиал ФГБУ “НМИЦ радиологии” Минздрава России; заведующий кафедрой урологии и оперативной нефрологии с курсом онкоурологии медицинского факультета ФГАОУ ВО “Российский университет дружбы народов”, Москва. <https://orcid.org/0000-0001-8784-8415>

Contact*: Alexander I. Gromov – 20/1, Delegatskaya str., Moscow 127473, Russian Federation. A.I. Evdokimov Moscow State University of Medicine and Dentistry. E-mail: gai8@mail.ru

Alexander I. Gromov – Doct. of Sci. (Med.), Associate Professor, A.I. Evdokimov Moscow State University of Medicine and Dentistry of the Ministry of Healthcare of the Russian Federation; head of the radiation diagnosis and treatment methods, Oncourlogy Department; N. Lopatkin Scientific Research Institute of Urology and Interventional Radiology - branch of the National Medical Research Radiological Center of the Ministry of Health of Russian Federation, Moscow. <https://orcid.org/0000-0002-9014-9022>

Oleg A. Sapozhnikov – Doct. of Sci. (Phys.-Math.), Professor at Physics Faculty of M.V. Lomonosov Moscow State University, Moscow. <http://orcid.org/0000-0002-4979-7706>

Andrei D. Kaprin – Doct. of Sci. (Med.), Academician of RAS, Professor, general director of the National Medical Research Centre of Radiology of Ministry of health of Russian Federation; Director of P. Hertsen Moscow oncology research institute; Head of Department of Oncology and Radiology of RUDN University, Moscow. <https://orcid.org/0000-0001-8784-8415>